

GOCCLES®

Glasses for Oral Cancer - Curing Light Exposed - Screening

GUIDA ALL' ESAME CON GOCCLES®

GUIDE TO EXAMINATION WITH GOCCLES®

SCHRITT-FÜR-SCHRITT ANLEITUNG FÜR DIE UNTERSUCHUNG MIT GOCCLES®

PAS-PAS GUIDE EXAMEN AVEC GOCCLES®

GUÍA PASO A PASO DEL EXAMEN CON GOCCLES®



NOTE PRELIMINARI

- Leggere tutte le istruzioni prima di utilizzare il prodotto
- Comprendere come appare un cavo orale sano attraverso Goccles per rilevare correttamente ciò che potrebbe essere anormale
- Raccogliere i passaggi rilevanti della storia medica e dentale del paziente prima di procedere con lo screening

ESAME

1. Condurre un esame extra-orale ed intra-orale ad occhio nudo, procedendo anche alla palpazione di tutte le strutture della testa e del collo
2. Ripetere l'esame intra-orale con Goccles in combinazione con una lampada per la fotopolimerizzazione dentale
 - Ridurre la luce della stanza per un migliore contrasto
 - Il dispositivo deve essere indossato in aderenza al viso, evitando che la luce esterna raggiunga gli occhi dell'operatore. Utilizzare il cordino fornito per ottimizzarne la vestibilità
 - Caratteristiche della lampada polimerizzatrice: spettro di emissione di 380 a 500 nm, picco di emissione tra 440 e 480 nm. **IMPORTANTE** Fornire al paziente un dispositivo adeguato per la protezione degli occhi: i filtri arancioni con protezione UV525 sono la soluzione migliore.
 - Durante l'esecuzione dell'esame, mantenere la lampada fotopolimerizzante ad una distanza di circa 20-50 cm dalla cavità orale per ottimizzare la visualizzazione della fluorescenza naturale dei tessuti
3. Il tessuto anomalo in genere appare come una zona scura e irregolare a contrasto con la fluorescenza verde dei tessuti sani circostanti (foto 1)
4. Se viene scoperta una zona sospetta, rivalutarla cercando di individuare possibili cause dell'anormalità. Prendere in considerazione la sua consistenza, il suo aspetto sia ad occhio nudo che con Goccles e qualsiasi informazione rilevante nella storia del paziente
5. Registrare tutti i dati significativi emersi e informare il paziente sul piano d'azione adeguato

FOLLOW UP

- Nel caso vengano trovate lesioni o alterazioni della mucosa orale, è fondamentale che il medico esamini nuovamente il paziente dopo un paio di settimane
- Procedere ad una nuova indagine del cavo orale con Goccles per valutare la presenza della zona anomala, valutando ogni cambiamento nella zona e controllando che il presunto agente eziologico sia stato rimosso
- Se l'area anomala non è scomparsa, proseguire l'esame raccomandando al paziente di effettuare una visita specialistica per ulteriori indagini

Caratteristiche di alcune lesioni sospette e del cancro orale

- Leucoplachia: macchia bianca non eliminabile con una garza e senza alcuna spiegazione ovvia
- Eritroplachia: macchia rosso fuoco non classificabile né clinicamente né patologicamente
- Eritroleucoplachia: patch anomalo di tessuto rosso e bianco presente sulle membrane mucose della bocca
- Perdita evidente della fluorescenza
- Asimmetria e/o forma irregolare
- I lati della lingua e il pavimento della bocca sono le regioni a maggior rischio
- La lesione non risolve spontaneamente e generalmente aumenta di dimensioni nel tempo

Altri fenomeni evidenti attraverso la visualizzazione di fluorescenza

- La presenza di pigmenti scuri (come liquirizia o caffè) solitamente appare come una macchia scura, sia con l'ispezione a occhio nudo che attraverso l'esame dell'autofluorescenza con Goccles (foto 2)
- Un'inflammatione di solito appare come un'area più scura caratterizzata da confini poco definiti a causa dell'elevato afflusso di sangue. Se la fluorescenza normale ritorna dopo una leggera pressione sulla regione, allora la lesione può avere origine infiammatoria
- L'ipercheratosi può spesso apparire luminosa attraverso Goccles a causa della forte fluorescenza della cheratina. Goccles non è adatto per lo studio delle lesioni ipercheratosiche, ma può aiutare a identificare i loro margini che appaiono come un alone scuro che circonda la lesione principale.

PRELIMINARY NOTES

- Read all instructions before using the product
- Understand how a healthy oral cavity looks like through Goccles in order to properly appreciate what may be abnormal
- Collect the patient's relevant medical and dental history before proceeding with the screening.

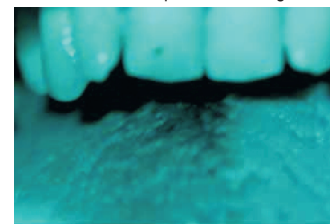
EXAMINATION

1. Conduct an extra-oral and intra-oral examination to the naked eye, also palpating all the structures of the head and neck
2. Repeat the intra-oral examination using Goccles eyewear in combination with a dental curing light
 - Reduce the room light for better contrast
 - The device has to be worn in adherence to the face, avoiding external light to reach the operator's eyes. Use the provided neck cord to optimize the fitting
 - Characteristics of the curing light: emission spectrum between 380 and 500 nm, emission peak between 440 and 480 nm. **IMPORTANT** Provide the patient a proper device for eye protection:

foto 1 - picture 1 - fotografia 1

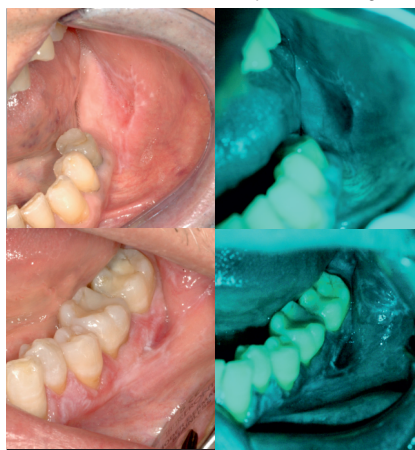

foto 2 - picture 2 - fotografia 2



orange filters with UV525 protection are the best solution.

- While performing the examination, maintain the curing light at a distance of approximately 20-50 cm from the oral cavity to optimize the visualization of the natural tissue fluorescence
3. Abnormal tissue typically should appear as an irregular, dark area that stands out against the green fluorescence pattern of surrounding healthy tissues (picture 1)
 4. If a suspicious area is discovered, re-evaluate it trying to identify any causes for the region to appear abnormal. Take into consideration its consistency, its appearance both with naked eye and through Goccles and any relevant patient history information
 5. Record all significant findings and inform the patient about the appropriate course of action

FOLLOW UP

- If lesions or alterations of the oral mucosa are found, it's crucial that the clinician examines the patient after a couple of weeks
- Proceed with a new investigation of the oral cavity with Goccles to assess the presence of the abnormal area, after that, evaluate any change in the area, also checking if the presumed causative agent has been removed
- If the abnormal area has not disappeared, proceed the examination recommending the patient to perform a specialistic visit for further investigations

Characteristics of suspicious lesions and oral cancer

- Leukoplakia: a white patch that cannot be wiped off with gauze and with no obvious explanation
- Erythroplakia: a fiery red patch that cannot be characterized either clinically or pathologically
- Erythroleukoplakia: an abnormal patch of red and white tissue on mucous membranes in the mouth
- Evident loss of fluorescence
- The lateral tongue and floor of mouth are the regions at greatest risk for cancer development
- Asymmetry and/or irregular shape
- The lesion doesn't spontaneously resolve and generally increases in size over time

Other phenomenon evident through fluorescence visualization

- The presence of dark pigments (such as liquorice or coffee) usually appears as dark spots both with naked eye inspection and autofluorescence examination with Goccles (picture 2)
- Inflammation typically appears as darker areas characterized by poorly-defined borders due to the excess of blood content. If the normal fluorescence returns after a light pressure on the region, then the lesion may have an inflammatory origin
- Hyperkeratosis may often appear bright through Goccles because of strong keratin fluorescence. Goccles is not suitable for the study of hyperkeratotic lesions, however it can help to identify their margins which appear as a dark halo surrounding the main lesion

VORBEMERKUNGEN

- Lesen Sie sich die Anweisung vor Gebrauch dieses Produktes gut durch
- Um eine Abweichung richtig einschätzen zu können, schauen Sie zunächst wie eine gesunde Mundhöhle durch Goccles aussieht
- Sammeln Sie vom Patienten jegliche relevante medizinische und zahnmedizinische Anamnesen, bevor Sie mit dem Screening beginnen

UNTERSUCHUNG

1. Führen Sie eine extra-orale und intra-orale Untersuchung mit dem bloßem Auge durch, ü sowie eine Abtastung der Struktur von Kopf und Hals
2. Wiederholen Sie die intra orale Untersuchung mit der Goccle Schutzbrille in Kombination mit einer zahnärztlichen Polymerisationslampe
 - Reduzieren Sie die Raumbeleuchtung für einen besseren Kontrast
 - Das Gerät muss mit dem Gesicht des Nutzers abschließen, um das Eindringen vom externen Licht zu vermeiden. Verwenden Sie das mitgelieferte Brillenband für einen optimalen Sitz
 - Eigenschaften der Härtelampe: Emissionsspektrum liegt zwischen 380 und 500 nm, Emissionsmaximum zwischen 400 und 480 nm. **WICHTIG:** Stellen Sie dem Patienten eine passende Schutzbrille zur Verfügung; Die beste Lösung ist eine orangene Scheibe mit UV525 Filter.
 - Während der Durchführung der Untersuchung halten Sie das Lichtgerät mit einem Abstand von ungefähr 20-50 cm von der Mundhöhle weg, um die Visualisierung der natürlichen Gewebefluoreszenz zu optimieren.
3. Abnormales Gewebe sollte in der Regel als unregelmäßiger und dunkler Bereich sichtbar werden, der sich gegen die grüne Fluoreszenz des umgebenden gesunden Gewebes abhebt (Foto 1)
4. Wenn ein verdächtiger Bereich entdeckt wird, bewerten Sie diesen nochmals, indem Sie versuchen jegliche Ursachen für den Bereich, der abnormal erscheint herauszufinden. Berücksichtigen Sie die Konsistenz, das Aussehen, sowohl mit bloßem Auge als auch durch Goccles, sowie jede relevante Information der Patientenhistorie.
5. Sammeln Sie alle wichtigen Erkenntnisse und informieren Sie den Patienten über die weitere Vorgehensweise

NACHVERFOLGUNG

- Sollten Sie Verletzungen oder Veränderungen der Mundschleimhaut feststellen, ist es wichtig, den Patienten nach einigen Wochen nochmals darauf zu untersuchen
- Machen Sie eine neue Untersuchung der Mundhöhle mit Goccles, um den veränderten Bereich zu begutachten. Schauen Sie, ob der abnorme Bereich noch präsent ist oder ob er sich verändert hat. Bewerten Sie jegliche Veränderung in diesem Bereich.
- Sollte der abnorme Bereich nicht verschwunden sein, empfehlen Sie Ihrem Patienten einen Besuch beim Spezialisten, für weitere Untersuchungen.

Eigenschaften der verdächtigen Läsionen und Mundkrebs

- Leukoplakie: ein weißes Feld, welches nicht mit Gaze abgewischt werden kann und ohne offensichtliche Erklärung auftritt
- Erythroplakie: ein feurig roter Fleck, der weder klinisch noch pathologisch charakterisiert werden kann
- Erythroleukoplakie: ein abnormer Fleck von rotem und weißem Gewebe auf der Mundschleimhaut
- Offensichtlicher Verlust der Fluoreszenz
- Die seitliche Zunge und Mundboden sind die Bereiche mit dem höchsten Risiko für die Entwicklung von Krebs
- Asymmetrie und / oder unregelmäßige Form
- Die Läsion löst sich nicht spontan auf und in der Regel vergrößert sie sich im Laufe der Zeit

Andere Phänomene, die durch Fluoreszenz Visualisierung ersichtlich werden

- Die Anwesenheit von dunklen Pigmenten (wie Lakritze oder Kaffee) erscheinen in der Regel als dunkle Flecken, sowohl mit bloßem Auge, als auch mit der Autofluoreszenz-Untersuchung mit Goccles erkennbar (Foto 2)
- Eine Entzündung wird in der Regel als dunkler Bereich gekennzeichnet durch schlecht definierte Grenzen, aufgrund des überschüssigen Blutgehaltes. Wenn die normale Fluoreszenz nach leichtem Druck auf die Region zurückkommt, kann die Läsion einen entzündlichen Ursprung haben
- Hyperkeratosis scheint oft wegen der starken Keratin Fluoreszenz hell durch Goccles. Goccles sind nicht geeignet für die Untersuchung von Hyperkeratosen, jedoch kann es helfen den Rand zu identifizieren, der als dunkler Schleier rund um die Läsion liegt.

NOTES PRÉLIMINAIRES

- Lire toutes les instructions avant d'utiliser le produit
- Comprendre à quoi ressemble une cavité buccale saine afin de mieux percevoir ce qui peut être anormal
- Recueillir les antécédents médicaux et dentaires du patient avant de procéder au dépistage

EXAMEN

1. Procéder à un examen à l'oeil nu et à l'intérieur et à l'extérieur de la bouche, en exécutant également la palpation de toutes les structures de la tête et du cou
2. Répéter l'examen de la partie interne de la bouche avec Goccles en combinaison avec une lampe de photo-polymérisation dentale
 - Réduire la lumière de la pièce pour un meilleur contraste
 - Le dispositif doit être porté sur le visage, en évitant que la lumière externe n'atteigne les yeux de l'opérateur. Utiliser le petit cordon fourni pour optimiser la visibilité
 - Caractéristiques de la lampe polymérisante : Spectre d'émission de 380 à 500 nm, pic d'émission entre 440 et 480 nm. IMPORTANT Fournir au patient un dispositif adéquat pour la protection des yeux Les filtres oranges avec protection UV525 sont la meilleure solution.
- d. Pendant l'exécution de l'examen, maintenir la lampe de photo-polymérisation à une distance d'environ 20-50 cm de la bouche pour optimiser la visualisation de la fluorescence naturelle des tissus.
3. Le tissu anormal en général apparaît comme une zone foncée et irrégulière en contraste avec la fluorescence verte des tissus sains environnants (foto 1)
4. Si une zone suspecte est découverte, la réévaluer en tentant d'identifier des causes possibles de l'anormalité. Prendre en compte sa consistance, son aspect soit à l'oeil nu et avec Goccles et toute information significative dans l'histoire du patient
5. Enregistrer toutes les données significatives apparues et informer le patient sur le plan d'action adéquate.

FOLLOW UP

- Si des lésions ou des altérations de la muqueuse buccale sont dépistées, il est très important que le médecin examine à nouveau le patient après un délai de deux semaines
- Procéder à un nouvel examen de la bouche à l'aide de Goccles pour évaluer la présence de la zone anormale, en évaluant tout changement de la zone et en contrôlant que l'agent étiologique présumé ait été éliminé
- Si la zone anormale n'a pas disparu, continuer l'examen en recommandant au patient d'effectuer une visite spécialisée pour des examens approfondis

Caractéristiques de quelques lésions suspectes et du cancer de la bouche

- Leucoplasie : Tâche blanche non éliminable et sans aucune explication évidente
- Erythroplasie : Tâche rouge feu non classifiable ni cliniquement ni pathologiquement
- Erythroleukoplasie : patch anormal de tissu rouge et blanc présent sur les membranes muqueuses de la bouche
- Perte évidente de la fluorescence
- Asymétrie et/ou forme irrégulière
- Les côtés de la langue et du plancher de la bouche sont les régions les plus à risque
- La lésion ne se résout pas spontanément et généralement augmente de dimensions dans le temps

Autres phénomènes évidents à travers la visualisation de fluorescence

- La présence de pigments foncés (comme le réglisse ou le café) habituellement apparaît comme une tache foncée, soit à l'inspection à l'oeil nu soit à travers l'examen de l'auto-fluorescence avec Goccles (Foto 2)
- Une inflammation habituellement apparaît comme une zone plus foncée caractérisée par des limites peu définies à cause du flux sanguin élevé. Si la fluorescence normale réapparaît après une légère pression sur la région, alors la lésion peut avoir une origine inflammatoire
- L'hyperkératose peut souvent apparaître lumineuse à travers la Goccles à cause de la forte fluorescence de la kératine. La Goccles n'est pas adapté pour l'étude des lésions hyperkératosiques, mais peut aider à identifier leurs marges qui apparaissent comme une auréole foncée qui entoure la lésion principale.

NOTAS PRELIMINARES

- Lea todas las instrucciones antes de utilizar el producto.
- Es necesario saber cómo se muestra una cavidad oral sana con Goccles para poder detectar

correctamente lo que podría suponer una anomalía.

- Rellene todos los datos relevantes del historial médico y dental del paciente antes de efectuar el screening.

EXAMEN

1. Realice un examen a simple vista fuera de la boca y dentro de la boca, palpando también todas las estructuras de la cabeza y el cuello.
2. Repita el examen dentro de la boca con Goccles en combinación con una lámpara de fotopolimerización dental.
 - Reduzca la luz de la habitación para conseguir un contraste mejor.
 - El dispositivo debe disponerse adherido a la cara, evitando que la luz exterior alcance los ojos del operador. Utilice la sujeción que se incluye para utilizar el dispositivo con más comodidad.
 - Características de la lámpara fotopolimerizante: espectro de emisión de 380 a 500 nm, pico de emisión entre 440 y 480 nm. **IMPORTANTE** Asegúrese de que el paciente usa un dispositivo adecuado para la protección de los ojos: los filtros naranja con protección UV525 son la mejor solución.
- d. Mientras se realiza el examen, mantenga la lámpara de fotopolimerización a una distancia de unos 20-50 cm de la cavidad oral para optimizar la visualización de la fluorescencia natural de los tejidos.
3. En general el tejido anómalo aparece como una zona oscura e irregular en contraste con la fluorescencia verde de los tejidos sanos circundantes (fotografía 1).
4. Si se descubre una zona sospechosa, es necesario volver a evaluarla intentando localizar las posibles causas de la anomalía. Tenga en cuenta la consistencia, el aspecto a simple vista y con Goccles y cualquier información relativa al historial del paciente.
5. Registre todos los datos significativos e informe al paciente del plan de acción adecuado.

SEGUIMIENTO

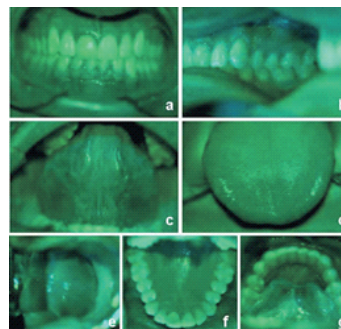
- En caso que se detecten lesiones o alteraciones de la mucosa, es fundamental que el médico examine de nuevo al paciente después de un par de semanas.
- Realice una nueva revisión de la cavidad oral con Goccles para valorar la presencia de la zona anormal, valorando cualquier cambio en la zona y controlando que el presunto agente etiológico se haya eliminado.
- Si no ha desaparecido el área anormal, realice el examen y recomende al paciente que efectúe una visita al especialista para realizar otras pruebas.

Características de algunas lesiones sospechosas y del cáncer oral

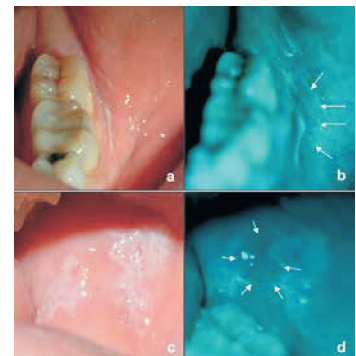
- Leucoplasia: mancha blanca que no se puede eliminar con una gasa y sin ninguna explicación obvia
- Eritroplasia: mancha rojo fuego que no se puede clasificar ni clínica ni patológicamente
- Eritroleucoplasia: mancha anómala de tejido rojo y blanco presente en las membranas mucosas de la boca
- Pérdida evidente de la fluorescencia
- Asimetría o forma irregular
- Los lados de la lengua y la base de la boca son las regiones que presentan un mayor riesgo.
- La lesión no se resuelve espontáneamente y en general sus dimensiones aumentan con el tiempo.

Otros fenómenos evidentes con la visualización de fluorescencia

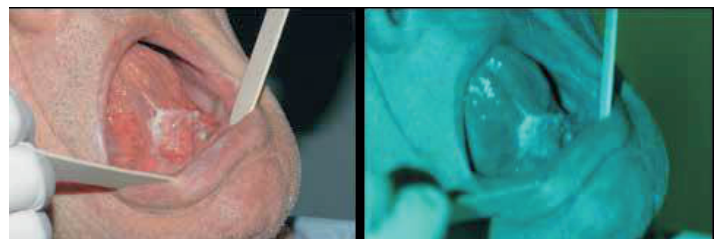- La presencia de pigmentos oscuros (como regaliz o café) normalmente aparece como una mancha oscura, tanto en la inspección a simple vista como con el examen de autofluorescencia con Goccles (fotografía 2).
- Una inflamación normalmente aparece como un área más oscura caracterizada por márgenes poco definidos a causa del elevado flujo de sangre. Si vuelve la fluorescencia normal después de una ligera presión en la región, la lesión puede tener un origen inflamatorio.
- La hiperqueratosis a menudo puede aparecer luminosa con Goccles a causa de la fuerte fluorescencia de la queratina. Goccles no es adecuado para el estudio de lesiones derivadas de la hiperqueratosis, pero puede ayudar a identificar sus márgenes que aparecen como un halo oscuro que rodea la lesión principal.



Mucosa of a healthy individual appears as the examination of auto-fluorescence; a: b: vestibular gingival; c: lingual belly; d: dorsum of the tongue; e: buccal mucosa; f: hard palate; g: floor of the mouth.



Loss of fluorescence in patients with mild dysplasia; a: patient with lichen oral planus; b: the same patient with loss of fluorescence of buccal mucosa (arrows); patient who has already undergone previous biopsies for leukoplakia, left buccal mucosa; d: halo intralesional loss of fluorescence within the apparently normal mucosa (arrows)



Hyper-fluorescence in a patient with hyperkeratotic lesion (base of tongue and floor of the mouth)



PIERREL Pharma srl
Strada Statale Appia 46/48 81043
Capua (CE) Italy

goccles@pierrelgroup.com

www.goccles.com